Lane Medical Library

ÜBER DIE LYMPHGEFÄSSE DES HODENS.

INAUGURALDISSERTATION

ZUR

ERLANGUNG DER DOCTORWÜRDE EINER HOHEN MEDICINISCHEN FACULTÄT ZU BERN

VORGELEGT

VON

RUD. GERSTER
VON BERN.

VON DER FACULTÄT ZUM DRUCKE GENEHMIGT AUF ANTRAG VON

PROFESSOR DR. LANGHANS.

BERN,
NOV. 1875.

DER DEKAN.
PROF. KOCHER.

MIT 2 TAFELN.

LEIPZIG,
DRUCK VON METZGER & WITTIG.
1876.

ÜBER DIE

LYMPHGEFÄSSE DES HODENS.

INAUGURALDISSERTATION

ZUR

ERLANGUNG DER DOCTORWÜRDE EINER HOHEN MEDICINISCHEN FACULTÄT ZU BERN

VORGELEGT

VON

RUD. GERSTER
VON BERN.

VON DER FACULTÄT ZUM DRUCKE GENEHMIGT AUF ANTRAG VON

PROFESSOR D^R. LANGHANS.

BERN,
NOV. 1875.

DER DEKAN.
PROF. KOCHER.

MIT 2 TAFELN.

LEIPZIG,
DRUCK VON METZGER & WITTIG.
1876.

Digitized by the Internet Archive
in 2026

https://archive.org/details/IA40153513_0216

Die Literatur über die Lymphgefässe des Hodens enthält manches Widerspruchsvolle. Ludwig und Tomsa geben in ihren Untersuchungen an, dass die kanalförmigen Lymphgefässe der Septa direkt in die weiten Bindegewebsspalten zwischen den Samenkanälchen übergehen und letztere als die Wurzeln jener zu betrachten sind.

Die nachfolgenden Untersuchungen von His, Kölliker und Frey haben, soweit sich aus ihren kurzen Angaben und aus der Abbildung von Frey ersehen lässt, offenbar röhrenförmige Lymphgefässe in der eigentlichen Hodensubstanz gesehen; von keinem scheint mir aber der Gegensatz genügend hervorgehoben zu sein, der zwischen ihren eigenen Befunden und denen von Ludwig und Tomsa offenbar existirt. So ist denn Mihalkowics [1]) in seiner ausführlichen Arbeit über den Hoden wieder zu der Ansicht jener ersten Forscher zurückgekehrt; ja, er geht noch weiter und leugnet das Vorhandensein von Lymphgefässen in den Septis; nach ihm sind die Lymphwurzeln in den Bindegewebsspalten zwischen den die Samenkanälchenwand bildenden Endothellamellen zu suchen und werden die Wandungen durch das mit Endothelzellen bekleidete Bindegewebe gebildet. Es mag deshalb nicht ungerechtfertigt erscheinen, die Hoden etwas genauer hinsichtlich der Beziehungen der Lymphgefässe zu den Bindegewebsspalten zu studiren

---

[1]) Arbeiten aus der physiol. Anstalt zu Leipzig 1873. Daselbst ist auch die frühere Literatur angeführt.

und nachzusehen, ob diese wirklich mit ersteren in weitem Zusammenhang stehen und die Lymphgefässwurzeln sogar bis in die Wand der Samenkanälchen reichen, oder ob im Hoden ein in sich geschlossenes, mit der Umgebung in keiner offenen weiten Verbindung stehendes Lymphgefässnetz existire. Dass es bezüglich der Saftströmung in den Drüsen nicht gleichgültig ist, ob das eine oder das andere der Fall sei, hat LANGHANS in der Einleitung zu der Abhandlung über die Lymphgefässe der Brustdrüse erwähnt, und ich werde im Verlaufe der Untersuchung Gelegenheit nehmen, darauf zurückzukommen.

Bei meinen Injectionen habe ich mich folgender Methode bedient. Die Lymphgefässe sind auf der Albuginea bekanntlich leicht zu sehen; ich habe daher immer zunächst diese als Ort des Einstichs gewählt und von einer Injection in das Parenchym, wie sie noch von MIHALKOWICS angewandt wurde, ganz abgesehen.

Denn dass bei einem in normalen Verhältnissen so weichen, mit so lockerem Zwischengewebe versehenen Organ eine Injection, wenn sie in der zuletzt angegebenen Weise unternommen wird, nicht die Lymphgefässe allein, sondern auch die durch die Kanüle ebenfalls eröffneten Bindegewebsspalten füllen wird, liegt auf der Hand. Sind dann auch die Lymphgefässe, wie es gewöhnlich der Fall ist, nicht comprimirt, so gelingt es doch nicht, dieselben zu sehen, weil die gleichmässig verbreitete Injectionsmasse alles verdeckt. Es findet bei dem Hoden eine Analogie mit jenem Befund statt, den LANGHANS [1]) in seinen Untersuchungen über die Lymphgefässe der Brustdrüse constatirte. Es gelingen dort die Injectionen vollständig nur bei solchen Drüsen, in welchen das zwischen den Läppchen befindliche Bindegewebe nach Ablauf des Puerperiums oder der Lactation eine straffere und festere Beschaffenheit angenommen hat.

Sind nun auch die Hoden keine traubigen Drüsen, so lassen sie sich doch hinsichtlich ihrer Lymphgefässe gut mit der Mamma vergleichen. Es sind nämlich diejenigen Hoden, deren Drüsenmasse eine lockere Anordnung darbietet, wie der des Menschen und der kleinen Säugethiere nur mit grosser Mühe (bei Kaninchen z. B. gar nicht) zu injiciren, während solche, die schon von vorne herein eine festere Consistenz besitzen, wie Stier- und Widderhoden, der Injection keine weiteren Schwierigkeiten entgegensetzen. Allerdings ist es gerade bei Hoden von so geringer Grösse wie dem des Menschen, der eine verhältnissmässig dünne Albuginea hat, nicht leicht, einen Einstich in diese fibröse Hülle zu machen, ohne mit der Spitze der Kanüle

[1]) Archiv für Gynäkologie VIII.

in die lockere darunter liegende Bindegewebsschichte zu gelangen. Trotzdem ist mir sogar beim Kaninchen die Injection von Lymphgefässen, aber bloss der in der Albuginea verlaufenden geglückt. Man sucht demnach die unter der Serosa auf der Oberfläche des Hodens verlaufenden, durch ihre Füllung und ihren Verlauf leicht erkennbaren Lymphbahnen auf, sticht tangential die Kanäle ein und injicirt unter sehr geringem Druck. Sieht man mit blossem Auge auf der Albuginea keine Lymphgefässe, so sticht man parallel zur Längsaxe des Hodens in dieselbe ein, um die oberflächlich meist quer gegen den Nebenhoden hin verlaufenden grösseren Aeste zu kreuzen und zieht die eine ziemliche Strecke weit unter der obersten Schicht vorgeschobene Kanüle etwas zurück, wobei sich dann der Stichkanal mit Injectionsmasse füllt. Bei vorsichtigem Druck sieht man nun, wie von diesem aus, meist im rechten Winkel abbiegend, die Lymphgefässe erst gegen den Nebenhoden zu und bald auch rückläufig gegen die vordere Seite hin sich füllen.

Man muss dabei genau Acht geben, dass man nicht vorher eine Luftblase hineintreibt, weil sich sonst mit Sicherheit durch Zerreissen der Lymphgefässwände Extravasate bilden und die Injection misslingt. Man erhält dann, wie schon Ludwig und Tomsa und seither andere Autoren beschrieben haben, mitunter so dichte, der injicirten Chorioidea ähnliche Netze, dass man bei farbigen Injectionen auf der weissen Albuginea nichts als dicht aneinander liegende Gefässe sieht. Am reichlichsten sind hier die Lymphgefässe vorhanden beim Hund und bei der Katze, etwas weniger reichlich bei Stier, Widder und Reh, am schwankendsten, bald dichter, bald weniger dicht angeordnet beim Menschen. Der Kaninchenhoden bietet gemäss der geringen Dicke der Albuginea, durch welche man die Läppchen des Parenchyms deutlich durchschimmern sieht, nur ein ein- oder zweischichtiges Netz. Die Verlaufsrichtung der Lymphgefässe ist nur in der oberflächlichsten Schichte, wo sich die grössern Stämme bilden, eine regelmässige, indem sie in meist schräger Richtung gegen den Kopf des Nebenhodens oder auch senkrecht gegen den letzteren hinziehen; in den tieferen Netzen kreuzen sie sich auf die mannigfachste Weise. —

Was die Methode der Injection und die dazu verwendeten Massen anlangt, so habe ich mich bis auf wenige Ausnahmen einer gewöhnlichen Glasspritze bedient, jedoch immer die Vorsicht gebraucht, um keinen zu plötzlichen Druck zu bekommen, eine ziemliche Menge Luft über der Injectionsmasse als elastischen Regulator zu benutzen und dabei mit möglichst geringem Druck die Injection lange fortzusetzen. Die Kanüle wurde durch einen Kautschukschlauch an die

Spritze befestigt. Man hat zwar bei diesem Verfahren keine sichere Controle über den Druck, bei dem man injicirt, bemerkt aber doch bei einiger Uebung bald, ob sich das Lymphgefäss- oder das Spaltsystem anfüllt. Von dem constanten Quecksilberdruck, den ich bis zu 14 Centimeter anwandte (HERING'scher Apparat), hatte ich, zwar nur beim Menschenhoden, ungenügende Resultate.

Als Injectionsmassen verwandte ich meistens das lösliche Berlinerblau, mit weniger Erfolg farbige Leimmassen und Silberlösungen von $^1/_2$ und $^1/_4$ %.

Wenn man frisches Material hat, so ist es an den Hoden unserer grösseren Säugethiere, wie Stier, Widder und Reh, bei Berücksichtigung der angegebenen Vorsichtsmaassregeln geradezu eine Kunst, etwas anderes als die Lymphgefässe zu injiciren; eine Ausnahme scheint der Pferdehoden zu machen, dessen Injection mir nur sehr unvollkommen gelang, indem nur ganz kurze Lymphgefässstrecken an vereinzelten Stellen sich füllten; ob dies bei dem ersten und einzigen Versuch den mangelhaften Apparaten, die mir damals zu Gebote standen, oder vielleicht dem Vorhandensein von Klappen in den Septis zuzuschreiben ist, bin ich nicht im Stande zu bestimmen; jedenfalls wäre es nicht ohne Interesse, den Versuch zu erneuern, indem die fest-fibröse Beschaffenheit des Zwischengewebes ein besseres Resultat als das von mir erhaltene erwarten lässt. Am Katerhoden füllte sich bei sehr sorgfältiger Injection nebst einem sehr hübschen Netz in der Albuginea nur das Corpus Highmori und einige Gefässe der Septa in wünschenswerther Weise; das übrige war Extravasat. Beim Kaninchen erzielte ich negative, bei dem Menschen nach mehr als einem Dutzend verunglückter Versuche endlich ein wünschbares Resultat. —

Dass nun die Bahnen, die ich bei diesen Methoden im Parenchym des Hodens zu Gesicht bekam, wirklich Lymphgefässe sind und zwar ein in sich geschlossenes Gefässnetz mit eigener Membran, das nirgends mit den Spalträumen des Bindegewebes in offener weiter Verbindung steht, beweisen die farbigen Injectionen schon zur Genüge. Jeder Zweifel aber, der noch gehegt werden könnte, muss bei der direkten Veranschaulichung des zelligen Baues der Gefässwände durch die Silberbehandlung dahinschwinden.

Der Verlauf der Lymphgefässe ist bei allen Hoden, die ich untersucht habe, wesentlich derselbe. In die Albuginea treten sie als kleinere und grössere Stämme von der aus sehr lockerem Bindegewebe, einem eigentlichen lamellösen Fachwerk bestehenden, von A. COOPER sogen. Tunica vasculosa her, die sie ebenfalls als bald engere, bald weitere Gefässe in sehr schiefer Richtung, in derselben ein reiches

Netz bildend, durchsetzen. Die grösseren Stämme kommen aus den Septis, die schmäleren Gefässe aus der zwischen diesen gelegenen peripheren Partie des Hodenparenchyms. Jene Stämme folgen dem Verlaufe der Septa und bilden ein langmaschiges Netz von stellenweise, besonders an den Knotenpunkten, wo mehrere Aeste abgehen, sehr weitem Kaliber. Streckenweise verlaufen sie ohne Verzweigung, um dann plötzlich einen wahren Knäuel von abgehenden Aesten in das benachbarte Gewebe auszusenden. Die eigentlichen Lymphcapillaren, deren Vorhandensein weder Ludwig und Tomsa in den Läppchen, noch in neuester Zeit Mihalkowics überhaupt anerkennen, bilden ein reiches Netz um die Samenkanälchen, in sozusagen überall gleichmässiger Vertheilung. Die Dimensionen derselben sind verschieden. Während sie in den Septis weit mehr als den Durchmesser eines Samenkanälchens haben, erreichen sie denselben in den Läppchen selten und verschmälern sich oft bis nahezu der Dicke der Blutcapillaren. Eine allgemeine Regel über das Verhalten des capillaren Lymphgefässnetzes zu geben, ist nicht leicht; es ergibt sich aus dem Bau einer tubulären Drüse, dass einerseits ein langmaschiges Netz dem Verlauf der Interstitien zwischen den Samenkanälchen folgend, anderseits ein engeres die letzteren mehr ringförmig umschlingendes zusammentreten und wir die Eigenthümlichkeiten finden werden, die aus diesem Verhalten resultiren. Die dadurch gebildeten Maschen sind von verschiedener Grösse und können ein bis mehrere Samenkanälchen umschlingen. Daneben findet sich in den Interstitien, wo Blutgefässe kleineren und mittleren Kalibers verlaufen, ein dieselben umschliessendes Netz, dessen Maschen weit kleiner sind als die Querschnitte der Samenkanälchen. Die Lymphgefässe sind im Allgemeinen mehr oder weniger gleichmässig cylindrisch, nirgends bauchig oder rosenkranzförmig. Auch ist die Breite derjenigen Stellen, wo mehrere Lymphgefässe zusammentreten, verhältnissmässig nicht bedeutend, sondern mehr dem Bau der Blutgefässanastomosen entsprechend. Bei Abzweigungen findet man den Ast selten einfach abgehend, sondern sehr oft durch einen queren Verbindungszweig mit der Fortsetzung des Stammes zusammenhängend. Der so gebildete kurze Anastomosenring umgibt dann gewöhnlich ein quer hindurchziehendes Blutgefäss. Weniger regelmässige Bilder zeigt der menschliche Hoden, jedoch ist auch hier die gleichmässig cylindrische Form der Gefässe vorherrschend. Noch unregelmässiger sehen die Lymphgefässe im Hundehoden aus; die Stellen, wo Zweige abgehen, sind dort mehr oder weniger bauchig erweitert.

Die grössern durch die Septa geschiedenen Läppchen des Hodens

scheinen unter sich wenig Lymphgefässaustausch zu haben, wenigstens erhielt ich beim Stier mit nicht lange fortgesetzter Injection nur eine Füllung eines keilförmigen Stücks, dessen Basis der Stelle entsprach, wo der Einstich in die Tunica gemacht worden war. Erst bei längerer Fortsetzung der Injection bei mässig steigendem Druck injicirt sich allmälig mehr oder weniger das Lymphgefässsystem des ganzen Parenchyms.

Dass die Lymphgefässe nie, wie MIHALKOWICS angiebt, in unmittelbare Berührung mit der Samenkanälchenwand treten, sondern sich stets in möglichster Entfernung von denselben und in der Mitte der Zwischenräume zwischen denselben halten, beweist in sehr evidenter Weise eine dreifache Injection, nämlich der Blut-, der Lymphgefässe und der interstitiellen Spalträume, der letzteren mit farblosem Leim, der beiden ersteren mit farbigen Injectionsmassen. Man erhält dann ein Bild, wie Fig. 1, aus welchem deutlich ersichtlich ist, wie die Blutcapillaren sowohl Samenkanälchen als Lymphgefässe mit an denselben eng anliegenden Netzen umspinnen, während die Lymphe in Kanälen kreist, die sich möglichst weit von den Drüsenschläuchen entfernt halten. Die Samenkanälchen erscheinen auf der Abbildung stellenweise um mehr als die Hälfte ihres Durchmessers comprimirt. Das Zwischengewebe ist nicht hineingezeichnet, um das Bild nicht zu sehr zu compliciren; es finden, was man wohl vermuthen möchte, keinerlei Zerreissungen statt und die Gewebstheile verhalten sich gegenseitig wie bei starkem Oedem des Organs. Es entspricht das erwähnte Verhalten der Lymphgefässe zu den zuführenden Gefässen und secernirenden Bestandtheilen der Drüse vollkommen den Angaben, welche LANGHANS hinsichtlich der Lymphströmung in der Brustdrüse macht; es ist auch hier nicht wahrscheinlich, dass das Lymphgefässsystem in engerer Beziehung zu den Samenkanälchen stehe als die Blutgefässe.

Nicht bloss durch Injection gefärbter Massen, sondern in ebenso deutlicher, ja für deren Bau noch mehr instructiver Weise lassen sich die Lymphgefässe bei den grösseren Säugethieren mit Silbernitrat veranschaulichen. Ich benutzte hierzu meist Lösungen von $^1/_4$ bis $^1/_2$ %, die ich in gleicher Weise injicirte, wie die gefärbten Massen. Dass die so erhaltenen Bilder identisch sind mit denen, die zuerst TOMMASI, später auch HIS und KÖLLIKER gesehen haben, ist sehr wahrscheinlich; einzig die Schlussfolgerungen sind andere. Bis dahin nämlich galten diese „Kanäle, Bahnen", oder wie man die injicirten oder sonstwie sichtbar gemachten Lymphgefässe nannte, nicht für die terminalen Wurzeln derselben, die vielmehr als Lymphsinus um die Samenkanälchen herum (KÖLLIKER) oder als mit Endothelien versehene

Lymphspalten gar in der Wand der Samenkanälchen selbst (Mihalkowics) gesucht wurden. Wie diese Schlüsse gezogen werden konnten, erklärt sich einerseits aus dem Vorhandensein einer Lage von Endothelien auf den Samenkanälchen, deren Zellcontouren auf Silberbehandlung hin sichtbar werden, anderseits aus verunglückten Injectionsversuchen, wie Fig. 2, Taf. I der Abhandlung von Mihalkowics zeigt. Ich fasse die Erklärung dieser Abbildung anders als er. Mihalkowics hat die Blutgefässe mit rothem Leim injicirt; wie er durch Diffusion eine Füllung der Bindegewebsspalten mit Leimmasse von den Blutgefässen her zu Stande brachte, ist mir unklar; jedenfalls muss dazu der Druck bei der Injection etwas stark gewesen sein.[1]) Treibt man nun nach Erstarrenlassen der Leimmasse eine anders gefärbte Flüssigkeit ins Parenchym ein, so werden, da der Leim nicht nachgibt, die Samenkanälchen comprimirt, und ihr Inhalt theilweise an andere Orte geschoben, wo die Injectionsmasse nicht hingelangt. Dafür sprechen auf dem Bilde die seitlich eingedrückten Durchschnitte von Samenkanälchenwänden und die gerunzelt hingezeichnete Membrana propria. Dass sich das lockere bindegewebige Fachwerk um die Samenkanälchen herum und zwar nur dieses injiciren kann, braucht wohl keines weiteren Beweises. Damit ist auch gesagt, dass jede Schlussfolgerung betreffend das Vorhandensein von Lymphgefässen in der Wand der Samenkanälchen aus diesem Bild unzutreffend ist; es beweist dies nur das Vorhandensein von lockerem Bindegewebe einerseits und die Compressibilität der Samenkanälchen anderseits. — Um auf die Silberinjectionen zurückzukommen, so sind dieselben insofern belehrender, als sie, ohne das Lumen der Lymphgefässe zu verdecken, die Struktur ihrer Wand zur Anschauung bringen, die sehr dünnwandigen Röhren collabiren nach dem Erhärten der Präparate in Alkohol nicht und zeigen an ihrer Wandung die charakteristische Zeichnung der Endothelzellen, resp. ihrer Begrenzungslinien. Ihre Form, Grösse u. s. w. ist schon so ausreichend und richtig von den Histologen angegeben, dass ich nicht darauf weiter eingehe. Grössere Oeffnungen in ihrer Wandung, wie sie angenommen werden müssen, wenn man der Ansicht huldigt, es gebe noch fernere mit denselben in weiter offener Verbindung stehende Lymphräume, habe ich nie gesehen. Es finden sich wohl oft Unregelmässigkeiten in der Silberzeichnung, wohl auch bei unvorsichtiger Behandlung des Präparates kleine Risse zwischen den

[1]) Ich habe nie durch Injectionen der Blutgefässe der Parenchym zu füllen vermocht, und es ist dies deshalb nicht möglich, weil eine vollständige Injection der Blutgefässe an und für sich den Hoden bis zur stärksten Prallheit füllt.

Zellen; dieselben sind aber in keiner Weise beweisend für die erwähnte Annahme, da man nirgends, wie Tommasi zu sehen meinte, Uebergänge der Zellcontouren auch auf das umliegende Gewebe zu constatiren im Stande ist. Bei starker Vergrösserung untersucht, zeigen die Zellen in der Mitte einen ovalen hellen Fleck, der dadurch sichtbar wird, dass die Zellsubstanz um denselben herum durch die Silberwirkung fein granulirt und dunkler und ersterer deshalb blasser erscheint. Ich möchte denselben, den man übrigens erst mit Immersion deutlich erkennen kann, für den Kern halten. An Tinctionspräparaten war ich, zwar bei fehlender Silberinjection, nicht im Stande, an den ganz homogen erscheinenden Wandungen Kerne zu entdecken.

Wenn ich besonders betone, dass das Lymphgefässsystem des Hodens geschlossene Wandungen besitzt, so will ich damit den Zusammenhang seines Lumens mit den Bindegewebsspalten durch feine Poren nicht ausschliessen; gegen die Auffassung, welche die letzteren nach Art der Recklinghausen'schen Saftkanäle mit Lymph- und Blutgefässen in direkte Verbindung bringt, sind meine Untersuchungen nicht gerichtet. Dagegen kann ich mich nicht der Ansicht von Ludwig und Tomsa, sowie von Mihalkowics anschliessen, nach welchen die Lymphgefässe der Septa und der Albuginea direkte Fortsetzungen der Zwischenräume zwischen den Samenkanälchen sind und aus ihnen hervorgehen, wie etwa die breite Fläche eines Sees zu dem Bett eines Flusses sich verschmälert. Die Ausnahmsstellung, welche das Lymphgefässsystem des Hodens in Folge davon gegenüber dem anderer Organe einnehmen würde, fällt daher nach den Resultaten meiner Untersuchungen weg. Vielmehr erscheinen die weiten Spalten des lockeren Bindegewebes zwischen Blut- und Lymphgefässen eingeschoben als ein selbständiges Hohlraumsystem, das vielleicht mit beiden communicirt. Dasselbe aber nur dem Lymphgefässsystem unter dem Namen der Wurzeln oder Anfänge desselben zuzurechnen, ist einseitig; mit gleichem Rechte kann man es auch als Enden der Blutgefässe bezeichnen, wie dies auch Arnold in neuester Zeit hinsichtlich der Saftkanälchen hervorhebt.

Bezüglich des Verhältnisses der Inhaltsmenge, die das Lymphgefässsystem in sich fasst, zu der Grösse des Hodens lässt sich folgendes erwähnen: Es ist nicht möglich, mehr als eine bestimmte Menge Injectionsmasse in die Lymphgefässe einzubringen, ein Umstand, den wir der durch die starre fibröse Kapsel der Albuginea bedingten Grenze der Volumsschwankungen zu verdanken haben. Die injicirte Menge genügt nun nicht, um das ganze Gebiet zu füllen und

so ziehe ich den Schluss, dass auch während des Lebens das Lymphsystem nie ganz sich füllt, vielmehr die Lymphgefässe immer schlaffe, mehr oder weniger collabirte Schläuche darstellen. Der übergrosse Raum, den die Lymphgefässe im Verhältniss zu dem übrigen Gewebe im Hoden einnehmen, kann, wie schon Ludwig und Tomsa erwähnten, nie vollständig gefüllt werden und es ist jedenfalls die Gesammtfläche der Lymphgefässwände genügend gross, um für die Aufnahme und Abfuhr der Lymphe vollkommen auszureichen.

Die Injection von Farbmassen oder Silberlösungen in die Lymphgefässe ist nicht der einzige Weg, der zu deren Veranschaulichung zu Gebote steht. Ich versuchte, einzig aus dem Grunde, weil mir die Injection menschlicher Hoden mit farbigen Stoffen lange Zeit nur so ungenügend gelang, dass ich kaum da und dort in einem Septum oder unter der Albuginea ein vereinzeltes Lymphgefäss sah, durch Injection von Tinctionsflüssigkeiten (Carmin in concentrirter Lösung und Hämatoxylin), auch von verschieden concentrirten Silberlösungen direkt ins Parenchym alle Gewebe gleichmässig zu färben und liess nach erfolgter Diffusion eine Injection von farblosem Leim, ebenfalls in die Bindegewebsspalten darauf folgen. Da aber der Leim nie ganz rein ist, und ausserdem in seinen Lichtbrechungsverhältnissen dem Bindegewebe zu nahe steht, als dass es möglich wäre, das letztere selbst bei der besten Tinction genau zu untersuchen, so verwandte ich zur Ausweitung der Bindegewebsspalten das bei etwa 50° C. schmelzende Paraffin; dasselbe wurde dann aus dünnen Schnitten, die man zuvor durch absoluten Alkohol entwässert hatte, durch Chloroform oder Terpentinöl ausgezogen und die Präparate in Canadabalsam eingeschlossen, oder, wenn sie zu stark aufgehellt waren, wieder in absoluten Alkohol eingelegt und dann in Glycerin aufbewahrt. Sehr hübsche Bilder erhielt ich von menschlichen Hoden, die mit 1%iger Silberlösung, nachher mit Paraffin injicirt worden waren, und deren Schnitte ich mit Carmin färbte, bevor ich sie auf die angegebene Weise behandelte. An einem derartigen Präparat sah ich in einem Septum ein Lymphgefäss, das durch den Schnitt schräg durchtrennt war, so dass man in dessen Lumen hineinsah und die Wand genau betrachten konnte. Dieselbe bietet bei starker Vergrösserung ein feinkörniges Aussehen dar und zeigt ähnlich wie die Silberpräparate vom Stierhoden, sehr schwach tingirte Zellkerne in ihrer Fläche. Eine Zeichnung der Zellcontouren sah ich an diesem Präparat nicht, wohl aber an andern vom menschlichen Hoden, wenn auch in unvollkommener Weise. Ohne Silberbehandlung, durch blosse Tinction, habe ich nur in den Septis (beim Kaninchen nach Hämatoxylintinction in

der Bindegewebsschicht unter der Albuginea) Lymphgefässe sehen können. Die blassen Membranen werden eben durch das sich stärker färbende, an dieselben anschliessende Bindegewebe meist vollkommen verdeckt. Man kann jedoch aus dem Bau des Bindegewebes und dem Verlaufe der Capillaren an so ausgeweiteten und tingirten Präparaten die Lymphgefässe an den röhrenförmigen Lücken, die ihre runden oder ovalen Durchtrittsstellen in den bindegewebigen Lamellen bilden, erkennen und den Verlauf dieser anscheinend wandungslosen Kanäle manchmal, besonders wenn der Schnitt etwas dick war, weithin verfolgen. —

Es erübrigt noch, einige Angaben über den Verlauf der Lymphgefässe im Corpus Highmori zu machen. Es findet sich dort ein zwischen den Maschen des Hodennetzes hinziehendes Kanalsystem, aus Gefässen sehr weiten Kalibers bestehend (gewöhnlich mehr als von der Breite der Samenkanälchen). Es injiciren sich auch bei Extravasat im übrigen Hodenparenchym regelmässig die Bahnen im Corp. Highm. bei solchen Hoden, die an dieser Stelle ein fast fibröses Gefüge haben, wie beim Menschen und beim Kater, während z. B. beim Kaninchen, wo auch dieses Gebiet einen ungemein lockeren Bau darbietet, eine Injection nie gelingt.

Beim Menschenhoden erhielt ich durch eine, wenn auch unvollständige Injection, ein auffallendes Resultat. Ich hatte die Kanüle in der Nähe des Nebenhodens in die Albuginea eingebracht und von dort aus injicirt, wobei sich auf der Oberfläche des Hodens nur geringe Füllung zeigte. Auf dem Längsdurchschnitt des Hodens durch das Corph. Highm. fand sich, dass hauptsächlich letzteres und die demselben dicht aufliegenden Theile des Hodenparenchyms vollständig injicirt waren, während sich die Injection nur in den Septis weiter zog, an einigen Stellen auch wieder daraus in die Lymphcapillaren abzweigte und stellenweise die lockere Schicht unter der Albuginea füllte. Eine bemerkenswerthe Eigenthümlichkeit bestand nun darin, dass, während das ungemein dichte und feinmaschige Gefässnetz um die geraden Samenkanälchen vollständig mit der sehr concentrirten Masse injicirt war, im Corp. Highmori die sehr weiten Lymphgefässe mit einer helleren Masse sich füllten. Von diesem Gebiet aus sind direkte Fortsetzungen in die Septa in Form sehr weiter, mehr als den Durchmesser der Samenkanälchen haltender und mit dem übrigen Gefässsystem nicht zusammenhängender Stämme sichtbar. Dieselben verlaufen gestreckt und unverzweigt in den Septis, sind aber leider bei der unvollständigen Injection nicht bis an die Albuginea hin zu verfolgen. Eine Annahme, die sich hierauf stützen liesse, dass die Lymph-

gefässe des Corp. Highm. eigene, mit denjenigen des Parenchyms nicht in Verbindung stehende Abzugskanäle haben, muss demnach wegen mangelnden vollständigen Beweises bloss Annahme bleiben; immerhin aber entbehrt sie nicht der Wahrscheinlichkeit, da sie auf direkter Beobachtung und nicht bloss auf theoretischer Voraussetzung basirt.

Samenkanälchenwand.

Die Untersuchungen über den Bau der Wand der Samenkanälchen haben schon so verschiedene widersprechende Resultate zu Tage gefördert, dass es nicht ungerechtfertigt erscheint, auch hierüber die Resultate meiner Untersuchung mitzutheilen.

Es sah Valentin darin Muskelkerne, Kölliker elastische Fasern, während die meisten andern Forscher sie aus faserigem Bindegewebe, Henle aus Membranen mit platten Kernen bestehen lassen. Letzterem schliesst sich Mihalkowics an mit der Annahme, die Samenkanälchenwand „bestehe aus mehreren Lagen von Häutchen, deren jedes aus platten Zellen, den sogen. Häutchenzellen oder Endothelien zusammengesetzt sei"; die einzelnen Lamellen der Wände seien von grösseren und kleineren Lücken durchbrochen und letztere gestatten eine Communication der concentrischen Spalträume unter einander. Er begründet diese Ansicht durch die Resistenz der Samenkanälchen gegen Säuren, die direkte Beobachtung und jene Injection mit Carminleim und Berlinerblau, deren ich oben schon erwähnte. Was oder wie viel von dem accessorischen Gewebe man noch zur Samenkanälchenwand zu rechnen hat, ist nur von conventioneller Bedeutung. Für mich besteht sie nur aus denjenigen Bestandtheilen, die an ihr bleiben, wenn man sie aus ihrer Verbindung herausreisst. Es hat allerdings, wenn man die Samenkanälchenwand menschlicher Hoden, z. B. von der Kante sieht, den Anschein, als ob man eine dicke fibröse Haut mit Kernen, die denen der glatten Muskelfasern ähnlich sehen, vor sich habe; die concentrischen welligen Linien, die man in der Wand verlaufen sieht, lassen schliessen, dass es sich um viele Schichten eines gleichartigen Gewebes handle. Doch spricht sich schon Mihalkowics für den Bockhoden in der Weise aus, dass diese Täuschung dadurch veranlasst werde, dass die inneren Lamellen sich von den übrigen in vielen meist mit einander parallelen Querfalten abheben, und ich kann seine Ansicht, wenn auch in etwas modificirter Weise, bestätigen. Es fiel mir nämlich auf, dass an ausgepinselten

und tingirten Präparaten, diese Membran von der Fläche gesehen, durchaus nicht so dick erschien, wie von der Kante, d. h. eine ganz minime Verschiebung der Linse genügte, um die dünne Membran aus der Focusebene zu bringen. Ferner sieht man auch von der Fläche die schon beschriebenen Falten und ist an Stellen, wo die Samenkanälchen durchschnitten sind, der Contour der durchgetrennten Wandung meistens eine einfache, feine Linie von unregelmässigem Verlauf, die nur an tingirten Präparaten deutlich zu erkennen ist. Bis zum abgerissenen Rand ist die Tinction gleichmässig, nicht etwa schichtenweise an Intensität abnehmend; nur selten, so z. B. am Pferdehoden, sah ich eine Lamelle als kaum sichtbaren Saum den Rand der durchschnittenen Wand eine kurze Strecke weit überragen. Bestünde nun diese Membran aus vielen Schichten von Endothelzellen, die dann gewiss in einem bestimmten Anordnungsverhältniss zu einander sich verhielten, so wäre eher vorauszusetzen, dass das durch den Schnitt getroffene Ende z. B. quer abrisse und einen mehr oder weniger geraden Saum bildete, oder dass die einzelnen Schichten an verschiedenen Stellen rissen und dadurch ein mehrfacher Contour entstünde. Von der Fläche aus bildet die Wandung eine fein granulirte Membran mit in derselben zerstreuten Zellkernen. Dieselben sind, beim Menschenhoden wenigstens, blass, oval, birn- oder biscuittörmig und oft von einer Seite etwas eingedrückt. Sie sind sehr ungleich vertheilt und ziemlich häufig findet man solche, die sich berühren oder gar zum Theil decken. An letzteren lässt sich immer eine kleine Niveaudifferenz durch scharfes Einstellen auf deren Ränder oder Kernkörperchen nachweisen. Bei starker Vergrösserung sieht man, ebenfalls von der Fläche, eine feine wellige Streifung, die ihre Hauptrichtung in die Quere hat und ein dichtes Netz von feinsten Bindegewebsfibrillen bildet, wie wir es an dem weiter unten zu beschreibenden Zwischengewebe finden. Dieses ungemein zarte Netzwerk bildet die mittlere Schichte und ist in der Dichtigkeit bei den verschiedenen Thieren variabel; ja ich fand beim Menschenhoden darin Capillaren verlaufen, die, soweit ich sie verfolgen konnte, einen mit der Längsaxe des Samenkanälchens gekreuzten, also ringförmigen oder etwas schrägen Verlauf nehmen. Ihr Verhältniss zur Wand wird besonders dort deutlich, wo sie zufällig zwischen zwei Zellkernen verlaufen, bei horizontal im Gesichtsfeld liegender Membran, wo dann der eine der beiden Kerne über, der andere unter der Capillare erscheint. Auf die Kante gestellt haben die in Rede stehenden Kerne eine flache linsenförmige, fast lineare Gestalt; der doppelten Zellenlage, sowie der durch erhärtende Agentien bedingten Schrumpfung der fibrillären Mittelschichte ist es zuzu-

schreiben, dass die Membran auf dem wirklichen, wie dem optischen Durchschnitt dicker erscheint, als sie wirklich ist. Zudem können zufällig auch noch Kerne von Capillargefässen in oder an der Wand vorhanden sein und ebenso die Kerne der an die Membrana propria sich ansetzenden Endothellamellen eine dickere Lage vortäuschen und das Bild verwirren. —

Nach Vorgang von Tommasi habe ich die Samenkanälchenwand auch mit Silberlösungen untersucht und gefunden, dass man zur Erzeugung einer genügenden Färbung der Zellgrenzen einer weit concentrirteren Lösung bedarf als für die Lymphgefässe. Die besten Resultate erhielt ich durch momentanes Eintauchen von dünnen Schnitten oder zerzupften Stückchen frischer Hoden in 5—10%ige Lösungen von Silbernitrat. Dass es wirklich Zellen der Bekleidungsmembran und nicht etwa bloss anhaftende Endothelien sind, lässt sich leicht an isolirten Kanälchen nachweisen. Die Zellen haben verschiedene Grösse und Form; sie sind nicht so lang gestreckt, wie an den Lymphgefässwandungen, sondern besitzen eine mehr polygonale Gestalt, wie Tommasi sie beschrieb. Die Zeichnung der Zellgrenzen ist nie eine sehr scharfe; es scheinen noch andere Bestandtheile der Wand auf diese ziemlich intensive Silberwirkung zu reagiren. Gewöhnlich erscheint das netzartige Bild der Zellgrenzen einfach; ich habe jedoch auch Bilder erhalten, wo man darüber im Unklaren sein kann, ob man nicht 2 sich gegenseitig durchkreuzende Systeme von Linien vor sich hat.

Der Schluss, den ich aus den angegebenen Beobachtungen auf die Beschaffenheit der Membrana propria ziehe, ist der, dass sie aus einer fibrillär-bindegewebigen Mittelschichte von netzförmiger Beschaffenheit der Hauptsache nach besteht, und auf beiden Seiten, sowohl aussen als innen von einer einschichtigen Lage von Endothelzellen überzogen ist. Ob nun eine Verschiedenheit zwischen den Kernen der äussern und innern Lamelle besteht, wage ich nach den bis dahin gesehenen Bildern nicht zu entscheiden, jedoch scheinen die Kerne der innern Bekleidungsmembran in der Form etwas unregelmässiger zu sein, als die mehr ovalen Kerne der äussern Bedeckung. Ueberhaupt liessen sich allfällige Unterschiede im Bau der innern und äussern Bekleidungsmembran nur durch eine sorgfältige Silberbehandlung, verbunden mit Carmintinction, endgültig entscheiden und wie schwierig es ist, mit dem ersteren nur ganz oberflächlich wirkenden Reagens auch der innern Fläche der Samenkanälchenwand beizukommen, wird wohl ein jeder erfahren, der sich darin versucht.

Blutgefässe.

Der Verlauf der Blutgefässe im Hoden ist durch Ludwig und Tomsa, sowie durch Mihalkowics so eingehend beschrieben worden, dass mir, soweit meine Beobachtungen reichten, wenig mehr nachzutragen bleibt. Es ist einzig dies, dessen schon oben bei den Lymphgefässen erwähnt wurde, dass das bei vollständiger Injection ungemein reiche Capillarnetz sowohl Lymphgefässe als auch Samenkanälchen dicht umspinnt, und zwar auf der Wand der letzteren wenigstens beim menschlichen und beim Pferdehoden nicht bloss aufliegt, sondern an einzelnen Stellen in derselben verläuft. (Die grösseren Gefässe gehen nie an die Samenkanälchen heran, sondern halten sich stets an die Mitte der Septa.) Es ist dieses Verhalten nicht ganz unwichtig für eine richtige Deutung des Säfteflusses, indem es das innige Verhältniss der stoffzuführenden Gefässe mit den secernirenden Theilen der Drüse, gegenüber dem weit weniger unmittelbaren Zusammenhang der letzteren mit dem Lymphgefässsystem beweist. Ueber das Verhältniss der grösseren Blutgefässe zu den Lymphgefässen in den Septis ist zu sagen, dass meist die erstern von einem langmaschigen Netz der letzteren begleitet werden, welches gewöhnlich nur aus 2 Lymphgefässen und deren gegenseitigen Anastomosen besteht. Ueber die Beziehungen der Capillargebiete ist das nöthige schon oben erwähnt.

Zwischengewebe.

Es ist nicht möglich, über den Bau und das gegenseitige Verhalten der einzelnen Bestandtheile des Hodens ins Klare zu kommen, ohne dass man dabei das Zwischengewebe und seine Beziehungen zu Blut- und Lymphgefässen einerseits und zu Samenkanälchen anderseits genau untersucht.

Die gewöhnlichen Untersuchungsmethoden, Zerzupfen frischer Präparate in Serum und Betrachtung tingirter feiner Schnitte von gehärteten Hoden reichen hier nicht aus und so verwandte ich, nach Vorgang von Mihalkowics, neben Tinctionsmethoden die Behandlung mit Osmiumsäure ($^1/_4$ und $^1/_2$ %), und zwar mit vielem Erfolg. Ausserdem fand ich eine geeignete Silberbehandlung (mit sehr schwachen Lösungen), combinirt mit Tinction sehr empfehlenswerth, besonders für den Menschenhoden. Mihalkowics empfiehlt zur Untersuchung des Zwischengewebes den Kaninchenhoden und ich muss ihm vollständig beistimmen. Jedoch lassen sich auch andere Hoden, so z. B. gerade der menschliche, sehr gut verwenden, wenn man das Material

erstens frisch erhält, zweitens die Maschen des eng aneinander gedrängten Gewebes durch parenchymatöse Injectionen, am besten von Paraffin ausweitet und auf die oben angegebene Weise tingirt. Ich finde nun ebenfalls keine wesentlichen Unterschiede im Bau des Bindegewebes bei den verschiedenen Hoden und werde mich hauptsächlich an die beim Kaninchen und Menschen gesehenen Bilder halten. Einzig das Vorhandensein einer mehr oder weniger grossen Menge von sog. Zwischenzellen, deren Verhältnisse HOFMEISTER[1]) eingehend geschildert hat, bedingt eine gewisse Verschiedenheit. Die Formen des Bindegewebes an und für sich sind so wechselnd, dass es nicht leicht ist, eine allgemeine kurze Beschreibung desselben zu geben. Ich halte mich auch hier, um nicht zu weitläufig zu werden, an die im ganzen richtige Beschreibung von MIHALKOWICS, indem ich von vorne herein das Vorhandensein jener von ihm angeführten Endothelien bestätige; jedoch sehen die Bilder, die ich von gut behandelten Präparaten erhielt, weit mehr denjenigen von AXEL KEY und RETZIUS[2]) ähnlich, als der von ihm gegebenen etwas schematischen Abbildung.

Man kann im Bindegewebe des Hodens theils einzelne freie Balken, theils Zusammensetzungen derselben zu dickeren Massen oder zu flächenartig ausgebreiteten Netzen unterscheiden. Dicke Bindegewebsaggregate sah ich nur beim Menschenhoden, in den Septis die Gefässe begleitend, als grobes Gerüste der Hodensubstanz. Die einzelnen Fibrillenbündel sind bald gröber, bald feiner und verbinden sich gegenseitig in der verschiedenartigsten Weise, bald einzelne Anastomosen, bald vollständige mehr oder minder dichte Balkennetze bildend, in denen die einzelnen Balken theils sich kreuzen, theils gegenseitig sich Fibrillen abgeben oder sich verflechten. Da, wo die einzelnen Bindegewebsbalken vorherrschen, sieht man sowohl sie selbst, als besonders ihre Knotenpunkte von eigentlichen Endothelhäutchen umgeben oder bedeckt. Dieselben sind hauptsächlich kenntlich an ihrer bei Osmium- und Silberbehandlung körnigen Beschaffenheit und den durch Carmintinction sichtbar gemachten platten ovalen Kernen. Um die Kerne herum findet sich eine kleine Zone von Körnern in äusserst dünner Lage, die auf Anilinbehandlung hin deutlich wird. Man erhält die schönsten Bilder mit Doppeltinction von Carmin und Anilinblau, wo die Zellkerne roth, die dieselben umgebenden protoplasmahaltigen Partien der Endothelzellen blau gefärbt erscheinen.

1) Sitzungsberichte der k. Akademie der Wissenschaften. LXV. Band. Märzheft 72.

2) MAX SCHULZE's Archiv. 1873.

Die Contouren der Endothelhäutchen sind feine, kaum sichtbare Linien und besonders da deutlich zu sehen, wo ein Fibrillenbündel wellig verläuft, während die umhüllende Membran mehr gestreckt bleibt, so dass, wenn man eine vollständige Scheide annehmen will, das betreffende Fibrillenbündel in derselben gewunden erscheint. An vielen Stellen scheinen die Häutchen auf den Fibrillenbündeln zu fehlen, indem trotz ihres welligen Verlaufes keine in den Einbiegungsstellen sich abhebende Membran, kenntlich durch ihre feine Begrenzungslinie, sichtbar wird. Die Endothellamellen von geringer Ausdehnung, die dort entstehen, wo einige Bindegewebsbündel sich gegenseitig nähern oder zu Anastomosen zusammentreten, bilden das eigentliche Schema des Verhältnisses jener Häutchenzellen zu den Fibrillen, und ich habe deshalb eine Abbildung davon gegeben. Ob nun diese Membranen eigentliche Scheiden bilden, kann ich, da ich bis dahin durch Silberbehandlung keine Veranschaulichung ihrer Zellcontouren erzielen konnte, nicht bestimmt sagen; die grosse Aehnlichkeit, die dies Gewebe mit dem von Axel Key und Retzius für die Arachnoidea des Hundes beschriebenen Verhältnissen darbietet, lässt allerdings auch hier eine Umscheidung der Bindegewebsbalken mit diesen Membranen vermuthen.

Einen Grund dafür, diese kerntragende Haut doppelt anzunehmen, sehe ich in dem Verhalten der Zellkerne, die oft aneinander treten oder sich zum Theil decken, wobei man dann eine geringe Niveaudifferenz nachweisen kann. An einigen Stellen sind die Kerne, ohne dass gerade viele Bindegewebsbündel vorhanden sind, zu einem förmlichen Nest zusammengehäuft und zwar hält sich dieses Vorkommen an keine bestimmten Stellen, wie etwa die Mitte der Septa u. s. w. Die besprochenen, von Endothelien bedeckten Bindegewebsfibrillen zeigen nun eine grosse Tendenz, zu Netzen zusammenzutreten, die, bald lockerer, bald dichter, mehr oder weniger vollständig von Endothelzellen bedeckt sind und eine grosse Flächenausdehnung gewinnen können. Sind die von den oft sehr dünnen und kaum sichtbaren bandartigen Balken gebildeten Netze weitmaschig und einschichtig, wie es mehr in der Mitte der Septa der Fall ist, so sieht die Membran durchlöchert aus, weil die Endothelien nicht oder nur theilweise über die grösseren Maschen hingehen; diese Lücken sind rund oder oval. Das Balkennetz kann einschichtig bleiben und dichter werden, so dass keine Lücken mehr bestehen, oder es vereinigen sich mehrere Netzlagen, von denen die eine die Oeffnungen der andern bedeckt, so dass ein Bild entsteht, wie Fig. 1. der Abhandlung von Axel Key und Retzius. Derartige membranartige Gebilde, die man ein System

von durchlöcherten aufeinanderliegenden Lamellen nennen könnte, zeigen zahlreichere Kerne und stärkere Tinction und erscheinen an den abgerissenen Stellen bald fetzig, indem einzelne Bindegewebsbündel hervorragen, bald ist die eine Membran weiter aussen abgerissen, als die andern und bildet einen blassen Saum etc. Ein System von solchen Häuten umgibt beim Kaninchenhoden die einzelnen Läppchen und es besitzen erstere dort eine grosse Flächenausdehnung, so dass die Convolute der Samenkanälchen in ihnen wie in einer häutigen Blase eingebettet liegen. Im Innern der Läppchen ist das Bindegewebe spärlicher als in den Septis, dafür die Capillaren zahlreich, während diese in den interlobulären Räumen vollständig fehlen und nur gröbere Aeste zu den Läppchen verlaufen. Die erwähnten Membranen hängen unter sich in ziemlich lockerer Weise zusammen durch einfache Bindegewebsbündel, die sich senkrecht (an ausgeweiteten Präparaten) in die Haut einsetzen und dieselbe manchmal zipfelartig gegen sich zerren. Beim menschlichen Hoden erreichen die Membranen keine so bedeutende Flächenausdehnung wie beim Kaninchenhoden, am meisten jedoch gegen die Samenkanälchen zu, die sie in concentrischen Lagen so umhüllen, wie, um mich dieser Vergleichung zu bedienen, die Blätter einer noch geschlossenen Knospe die in der Mitte befindliche Blüthe. In der Mitte der Septa ist das Gewebe ziemlich dicht, mehr fibrös, um gegen die Samenkanälchen hin eher lockerer und lamellös zu werden; überall sind nur ziemlich dünne Membranen vorhanden; die gleichmässig vertheilten Blutcapillaren verlaufen nie frei, sondern stets in denselben nach der Wand der Samenkanälchen (s. Abbildung). Auch die grösseren Blutgefässe, sowie die Congregate von Zwischenzellen sind von Endothelien umgeben, wie Mihalkowics richtig angiebt. An die Samenkanälchen setzen sich diese Bindegewebslamellen in verschiedener Weise an; man findet an Tinctionspräparaten entweder kleine membranöse Zipfel, die mit verbreiterter Basis aufsitzen, und sich bald in einen Bindegewebsbalken verschmälern, oder es kann auch eine Membran parallel der Längsaxe der Samenkanälchen auf eine weite Strecke hin sich ansetzen. Einfache Bindegewebsbündel sah ich nie sich als solche in die Membrana propria einsenken. Ueber Verbindung der Lymphgefässe mit dem Zwischengewebe bin ich nicht im Stande, etwas näheres anzugeben, da es mir schon Mühe genug kostete, bloss nur die Structur der Wandung an und für sich genau zu erkennen.

Der Zwischenzellen erwähne ich schliesslich nur hinsichtlich ihrer Beziehung zu den Lymphgefässen, da dieselben in erschöpfender Weise von Hofmeister beschrieben worden sind. Ich kann, soweit

meine Beobachtungen reichen, seine Resultate bestätigen, und analog zu dem Verhalten der Zwischenzellen zu den Blutgefässen im Kaninchenhoden, das er und MIHALKOWICS anführen, eine ähnliche Beobachtung vom Rehhoden angeben. Es finden sich nämlich dort die Lymphgefässe überall mit einer Schicht rundlicher Zwischenzellen umgeben, so dass eine förmliche Scheide um dieselben entsteht; ebenso sind im menschlichen Hoden auf der Oberfläche der Lymphgefässe Zwischenzellen vorhanden; dieselben bilden jedoch keine eigentliche Schichte, sondern sind nur hie und da zerstreut zu finden. —

Erklärung der Abbildungen.

1. Lymphgefässe des Widderhodens. Dreifache Injection, Lymphgefässe blau, Blutgefässe roth, die Interstitien mit farblosem Leim ausgeweitet, der auch die Masse aus den Lymphgefässen zum grossen Theil verdrängt hat, so dass nur die Wandungen derselben durch den zurückgebliebenen Rest der ihr anklebenden Injectionsmasse wie tingirt erscheinen. Die Samenkanälchen sind sehr stark comprimirt. Man sieht auf diesem Bilde gut die erwähnten engen Anastomosenringe um die Blutgefässe herum. Das Zwischengewebe wurde auf der Zeichnung weggelassen. Präparat ziemlich frisch, nach kurzem Verweilen des Hodens in Alkohol angefertigt und in Glycerin aufbewahrt.

2. Lymphgefässe des Menschenhodens. Bei *a* Rete — testis; bei *b* ein Septum; die übrige Partie entspricht dem eigentlichen Hodengewebe.

3. Stierhoden. Injection von $^1/_4\,^0/_0$iger Silberlösung und nachherige Ausweitung des Gewebes mit farblosem Leim (Zustand des Oedems). Man sieht in dem von links und oben nach rechts und unten verlaufenden Septum ein sehr ausgedehntes Lymphgefäss, das nach allen Richtungen Aeste abgiebt, die zum Theil an ihrer Abgangsstelle durchschnitten sind, so dass man sowohl ihre Hinterwand als auch diejenige des Hauptstammes sieht. Weiter nach rechts und unten, wo der Schnitt den Lymphstamm nicht mehr getroffen hat, sieht man zwei Blutgefässe verlaufen und nach rechts davon die vordere Hälfte einer ein Samenkanälchen umschlingenden Lymphgefässschlinge. Besonders deutlich ist an diesem Präparat der zellige Bau der Lymphgefässwandung sichtbar.

4. Zwischengewebe. Immersionslinie VII von SEIBERT. (HARTNACK X.) *a* und *c* aus Kaninchenhoden, *b* aus dem Menschenhoden. *a* stellt eine jener als Typus aufgestellten Bedeckungen der Bindegewebsbündel, deren streifiger Bau deutlich zu erkennen ist, mit Endothelhäutchen dar, deren grosse blasse Kerne durch Carmintinction sichtbar gemacht waren; das Präparat stammt aus einem feinen Schnitt eines mit $^1/_4\,^0/_0$iger Osmiumsäurelösung injicirten Kaninchenhodens, der mit schwacher Carminlösung tingirt wurde. Links ist eine der beschriebenen Formen der Umhüllung einer Bindegewebsfaser, die in der Scheide gewunden erscheint, rechts ist das Endothelhäutchen hart an einem Zellkern vorbei abgerissen.

Von einem gleich behandelten Präparat ist *c*, in sehr deutlicher Weise eine einzelne Endothelzelle darstellend.

b ist eine Capillare aus dem Menschenhoden mit Endothelscheide, die in der Mitte gesprengt erscheint. Behandlung des Präparates: parenchymatöse Silberinjection von $^1/_2\,^0/_0$, nachher parenchymatöse Paraffininjection zur Ausweitung, Tinction in Carmin, Ausziehen des Paraffins, Einschluss in Canadabalsam. Die dunkeln Kerne gehören der Capillarwand, die helleren etwas grösseren der Endothelscheide an. In der Mitte sieht man einen Kern unter zwei anderen oberflächlicheren liegen.

5. Zwischengewebe vom Kaninchenhoden. 300 l. Haufen von Zellkernen in den Endothellamellen. Behandlung: parenchymatöse Injection von Osmiumsäure $^1/_2\,^0/_0$ Tinction mit Carmin und bei *b* Doppeltinction mit Carmin und Anilinblau. Die Kerne sind nicht nur aufeinander, sondern übereinander gelagert.

Fig. 1

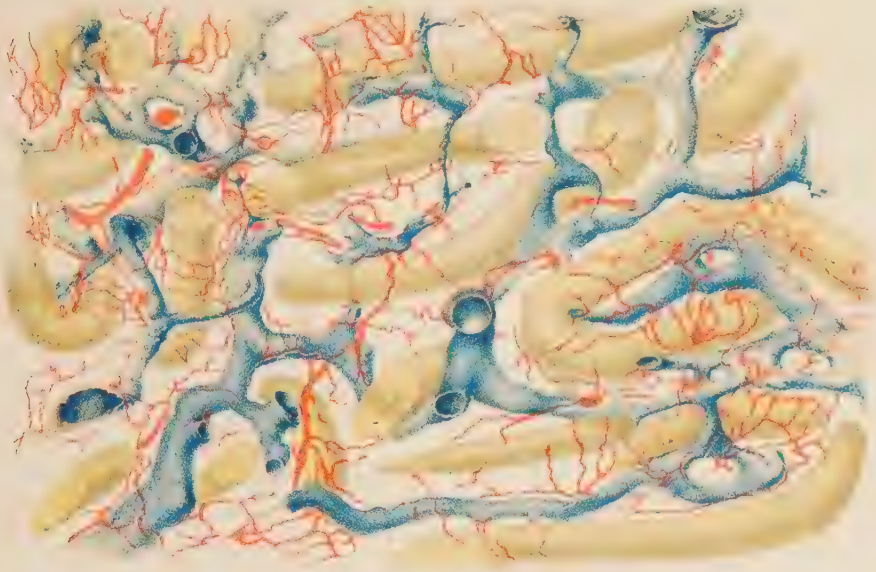

Fig. 2

Verlag v. F. C. W. Vogel . Lith. Anst. v. J. G. Bad

Fig. 3.

Fig. 4.

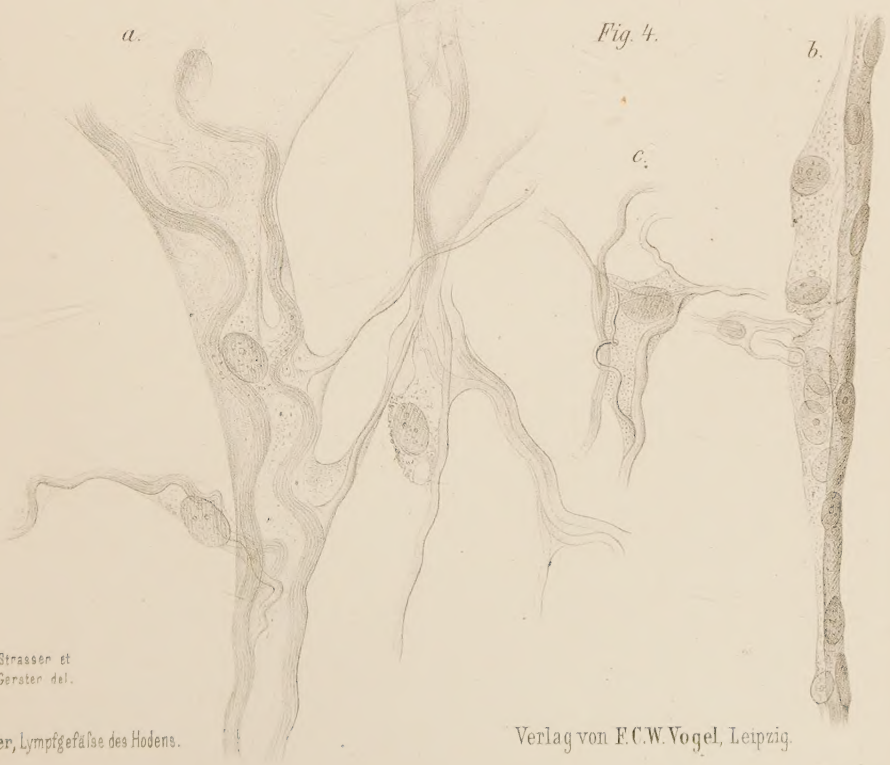

H. Strasser et
R. Gerster del.

Gerster, Lymphgefäße des Hodens.

Verlag von F. C. W. Vogel, Leipzig.